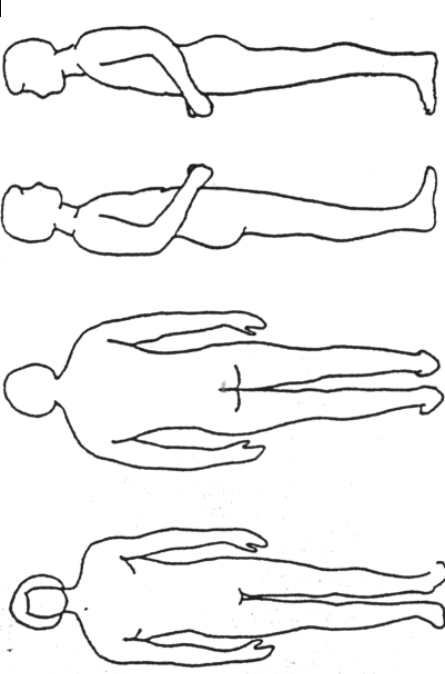


Patientenname	<b>Dekubitus</b>				
Datum	Nummer				
<b>Modifizierte Norton – Skala</b>					
Vorhandene Dekubiti markieren und numerieren					
	<p><b>1°</b> geröteter, scharf begrenzter Hautbezirk bei völlig intakter Epidermis ( Rötung ist innerhalb von Stunden reversibel )</p> <p><b>2°</b> Rötung und kleinste bis größere Defekte der Epidermis und des Korioms, Subcutis ist nicht sichtbar</p> <p><b>3°</b> Subcutis, Muskeln, Sehnen und/oder Bänder sind beschädigt</p> <p><b>4°</b> Dekubitus 3.° und Knochenbeteiligung, Osteomyelitis und Fistelbildung sind möglich</p>				
Nr.	Größe in cm	Grad	Infektion	Tasche	seit

Bereitschaft zur Kooperation / Motivation	Alter	Hautzustand		Zusatzkrankungen	Körperlicher Zustand		Geistiger Zustand	Aktivität		Beweglichkeit		Inkontinenz	
		4	3		4	3		4	3	4	3	4	3
voll	< 10 Jahre	4	4	keine	gut	4	klar	4	4	voll	4	keine	4
wenig	< 30 Jahre	3	3	Fieber, Diab.mell, Anämie	leidlich	3	apatisch, teilnahmslos	3	3	kaum eingeschränkt	3	manchmal	3
teilweise	< 60 Jahre	2	2	MS, CA, Kachexie, Adipositas	schlecht	2	verwirrt	2	2	sehr eingeschränkt	2	meistens Urin	2
keine	> 60 Jahre	1	1	Koma, Lähmung	sehr schlecht	1	stuporös	1	1	voll eingeschränkt	1	Urin und Stuhl	1
4	1	3	4	4	3	4	3	3	2	2	2	4	4
<b>Gesamtsumme</b>													

Mehr als 25 Punkte ( keine Dekubitusgefahr )

weniger als 25 Punkte Dekubitusgefahr